Ueber

eine ungewöhnliche Form multipler Knochenzysten.

(Zystische Metastasen eines Plattenepithelkrebses des Oesophagus).

INAUGURAL-DISSERTATION

zur

Erlangung der Doktorwürde

der

hohen medizinischen Fakultät

der

UNIVERSITÄT BASEL

vorgelegt von

Theodor Tscherniakowsky

aus **Petrikowo** (Russland).

Mit 5 Abbildungen.

BASEL, 1906

FRIEDRICH REINHARDT, UNIVERSITÄTS-BUCHDRUCKEREI

St. Albanvorstadt 15.

Ueber
eine ungewöhnliche Form multipler Knochenzysten.
(Zystische Metastasen eines Plattenepithelkrebses des Oesophagus).

INAUGURAL-DISSERTATION

zur

Erlangung der Doktorwürde

der

hohen medizinischen Fakultät

der

UNIVERSITÄT BASEL

vorgelegt von

Theodor Tscherniakowsky

aus **Petrikowo** (Russland).

Mit 5 Abbildungen.

BASEL, 1906

FRIEDRICH REINHARDT, UNIVERSITÄTS-BUCHDRUCKEREI

St. Albanvorstadt 15.

Digitized by the Internet Archive
in 2019 with funding from
Wellcome Library

https://archive.org/details/b30608454

Die erste Erwähnung von Knochenzysten datiert aus den 30ger Jahren des vorigen Jahrhunderts. Dupuytren war der erste, der den Begriff einer Knochenzyste feststellte und eine Definition versuchte, aber diese Definition war zu breit. Er fasste jedes Gebilde, welches durch eine besondere Kapsel oder einen Balg von der Umgebung abgegrenzt ist, als Zyste auf, gleichgültig ob der Inhalt ein Echinokokkus oder eine Flüssigkeit ist. Dabei exemplifizierte er lediglich auf die Zysten der Kiefer, von denen wir heute wissen, dass sie eine Sonderstellung einnehmen. Andere Autoren dieser Zeit bedienten sich der Bezeichnung Hydatiden, wobei sie Zysten mit flüssigem Inhalt und parasitäre Bildungen nicht voneinander unterschieden. Genauere Vorstellungen über die Ätiologie der Knochenzysten, sowie ihre verschiedene Formen brachte erst die Zeit Rudolf Virchows. Virchow stellte als Regel auf, dass «in keinem Falle die Zystenbildung das Wesentliche und Primäre, dass vielmehr alle Fälle dieser Art als Produkte einer Umbildung (d. h. Erweichung und Verflüssigung), früher solider Neubildungen anzusehen sind»[1]). Alle bis jetzt beschriebenen Knochenzysten machen in dem Sinne keine Ausnahme von dieser Regel, als sie sämtlich keine genuinen Bildungen sind und nicht auf einem Dilatationsprozess präformierter Räume oder Kanäle, etwa von Blut- oder Lymphgefässen, beruhen. Sie gehören also zu den falschen Zysten, während man bekanntlich im allgemein pathologischen Sinne unter echten Zysten nur solche auf pathologische Weise entstandene Hohlräume versteht, welche aus präformierten mit Epithel oder Endothel ausgekleideten Räumen hervorgegangen sind

[1]) Virchow. Über die Bildung von Knochenzysten. Monatsber. der Akademie der Wissenschaften. Berlin. 1876.

und selbst diese Art von zelliger Auskleidung und dazu meist, wenn auch nicht ausnahmslos, noch eine bindegewebige Wandschicht besitzen.

Im übrigen können wir verallgemeinernd nur sagen, dass die Knochenzysten Erweichungszysten sind. Dabei nehmen wir die Kieferzysten, deren Ätiologie mit Störungen der Zahnentwicklung zusammenhängt und welche zum Teil nichts anderes als echte Zystengeschwülste, Kystome darstellen, sowie Echinokokkus und Cystircerkus cellulosæ Zysten aus. In bezug auf das Gewebe, aus dessen Schmelzung die Zyste entsteht, können die Zysten sich sehr verschieden verhalten.

In dem oben angeführten Ausspruch Virchows werden die Knochenzysten als «Umbildungsprodukte früher solider Neubildungen» bezeichnet. Es sind solche zystische Entartungen bei Enchondromen, Fibromen, Osteofibromen, Myxomen, sowie bei Sarkomen der Knochen beschrieben. Besonders häufig kommen Zysten bei Sarkomen und Enchondromen der Knochen vor. Falsche Zysten in Geschwülsten überhaupt sind nicht so selten. Es sei hier nur an die zystischen Hirngliome und Sarkome, Zysten in Hypernephromen, zystische Myome (ohne dass es sich um Adenozystomyome handelte), sowie an zystisch umgewandelte metastatische Sarkome und Karzinome z. B. in der Leber erinnert, welch letztere wie Kaufmann, Lehrbuch, 3. Auflage an zwei Beispielen zeigt, sogar mit Echinokokkuszysten verwechselt werden können.[1])

Virchow hält alle schaligen Sarkome besonders zur zystischen Entartung disponiert. Die Entstehung der Zysten leitet er teils von Hæmorrhagien, teils von der fettigen Degeneration ab.[2])

Bei der sehr häufigen zystischen Entartung infolge von Enchondromen ist die Entstehungsart der letzteren von grosser Wichtigkeit umsomehr, als man bis auf die aller-

---

[1]) Ehrich, Über glattwandige falsche Zysten in Geschwülsten. Beitr. z. klin. Chir. von v. Bruns. 37. Bd. 1903.

[2]) Virchow, Onkologie, 2.

letzte Zeit, welche in dieser Hinsicht einen Fortschritt zu verzeichnen hat, allgemein die Neigung hatte Knochenzysten unbekannter Ätiologie auf Knorpelgeschwülste zurückzuführen. Wie Virchow und Boström[1]) gezeigt haben, können die Enchondrome durch Erweichung zurückgebliebener Knorpelreste entstehen, welche mehrfach in ausgebildeten, besonders in rachitischen Knochen nachgewiesen wurden. Diese Reste des Primærknorpels wurden vielleicht durch Vaskularisationsmangel nicht in Knochengewebe umgewandelt, sie bleiben gefässlos und «bewahren den eigentlichen vegetativen Charakter» (Virchow). Bei genügender Vaskularisation können sie sich später in Knochengewebe umwandeln, andererseits aber können sie den Boden für eine Geschwulst abgeben, an Grösse zunehmen und später zystisch degenerieren.

Diese Enchondrombildung aus embryonalen Knorpelresten ist aber nicht die einzig mögliche. Untersuchungen knorpelenthaltender Knochen bei Arthritis deformans bewiesen die Möglichkeit einer Metaplasie von Knochen in Knorpel (Ziegler). Die auf diese Weise entstehenden Knorpelinseln können sich durch Zellproliferation vergrössern und gehen dann gewöhnlich eine regressive Metamorphose ein, deren Endprodukt Knochenzysten sind[2]). Derartige auf metaplastischem Wege entstandenen Zysten können als Übergangsformen zu einer anderen Gruppe betrachtet werden, deren Entstehung nichts mit Geschwulstbildung gemein hat. Die Zystenbildung aus einer Ge-

---

[1]) Boström, zur Pathogenese der Knochenzysten. Verhndl. d. Naturforscherversammlung. Freiburg. 1889.

[2]) Das Vorkommen einer solchen «Rekartilagineszenz» des Knochens, ferner die Knorpelbildung, wie wir sie im Kallus und besonders in Kallustumoren sehen, müssen, wie Tietze (zur Kenntnis des Osteodystrophia juvenilis cystica-Mikulicz. 15. Kongress d. deutsch. Ges. f. Chirurgie 1906) sehr richtig hervorhebt, besonders mit in Betracht gezogen werden, wenn es sich um die Frage handelt: können wir das Vorhandensein von Knorpelinseln in der Umgebung einer Knochenzyste ohne weiteres als Beweis dafür ansehen, dass darum die Zyste einer Erweichung von Knorpel ihre Entstehung verdankte? Wir sind der Ansicht, dass das in jedem Fall nur durch den Nachweis des Erweichungsprozesses selbst zu beweisen ist.

schwulst kann nur dann als bewiesen gelten, wenn man zeigt, dass in der Zystenwand ein bestimmtes Geschwulstgewebe als wesentlicher Bestandteil der Wand vorhanden ist. Es sind indessen in der Literatur Fälle bekannt, bei welchen die mikroskopische Untersuchung keine Veranlassung gibt den Schluss zu ziehen, dass die betreffenden Zysten Umwandlungsprodukte früher solider Neubildungen sind. Schlange beschrieb zuerst eine solche Zyste, in deren Wand er «dunkelbräunliche Massen, mikroskopisch definierbar als ein Gewebe von dem Typus des Granulationsgewebe mit Riesenzellen» fand. Gestützt auf diesen Befund kommt Schlange zur Ansicht, dass «diese Zyste ihren Ursprung einem entzündlichen Vorgang verdankt». Verstärkt in dieser Ansicht wurde er noch durch Veröffentlichungen von v. Recklingshausen, welcher zu dem Schluss kam, dass häufige mechanische und thermische Einwirkungen eine hyperplastische Entzündung hervorrufen können. Ostitis resp. Osteomyelitis fibrosa, bei der eine Umwandlung des Knochenmarks ev. des Knochens zu einem fibrösen Gewebe stattfindet, ist ein Beispiel solcher hyperplastischen Entzündung.

Als chronische Entzündung bezeichnet v. Recklinghausen auch die Osteomalazie, was besonders von denjenigen Fällen dieser Krankheit gilt, bei welchen neben halisterischem Knochenschwunde Neubildung von Knochensubstanz und Umwandlung des Knochenmarks in Fasermark auftritt, welch letzterer Umstand auf die enge Zusammengehörigkeit von Osteomylitis fibrosa und Osteomalazie hinweist. Sowohl bei der Ostitis (Osteomyelitis) fibrosa als auch bei der Osteomalazie wurden neben den bezeichneten Veränderungen oftmals Zysten beschrieben (zuerst von Rindfleisch, Pathol. Gewebelehre), deren Ätiologie die gleiche wie die der Zystengeschwülste ist: hier wie dort ist die Zystenbildung das Produkt der Erweichung und Resorption von früher solidem Gewebe, im gegebenen Fall des entzündlich veränderten Knochenmarks und des Knochengewebes.

Das besondere Interesse an der Zystenbildung am Skelett spiegelt die reiche Kasuistik wieder, welche sich besonders auf die Zysten der langen Röhrenknochen bezieht. In der Arbeit von P. Glimm finden wir die Literatur bis zum Jahre 1905 zusammengestellt, wobei in klinischer Hinsicht namentlich die Zystenbildung in langen Röhrenknochen jugendlicher Individuen hervorgehoben sind, weil sich diese Zysten, welche meist nur einen Knochen befallen, als ziemlich gut abgegrenzter Typus und als Produkt einer Entzündung darstellen, die gewöhnlich dicht unter der Epiphysengrenze beginnend eine fibröse Umwandlung des Knochenmarks und Entkalkung des Knochens herbeiführt, auf welchem Boden dann die Zysten durch Verflüssigung des Gewebes entstehen. v. Mikulicz (Zentralblatt für Chirurgie 46, 1904) bezeichnete den Prozess als Osteodystrophia zystika und Glimm konnte in einer Tabelle bereits 36 Fälle solitärer Knochenzysten dieser Kategorie zusammenstellen.[1])

Es ergibt sich aus diesen wenigen Angaben, dass die ursprüngliche Virchow'sche Lehre von dem Zustandekommen der Knochenzysten eine wesentliche Vervollständigung erhalten hat und dass sie dahin zu ergänzen ist, dass nicht nur Neubildungen, sondern auch durch entzündliche Prozesse verursachte Veränderung in den Geweben des Knochens selbst den Boden für Zystenbildung abgeben können.

Nach diesen allgemeinen Bemerkungen über die Natur und Genese der Knochenzysten teile ich in folgendem einen Fall aus dem Pathologischen Institut in Basel mit, der uns mit einer Form der Zystenbildung bekannt macht, wie sie unseres Wissens bisher noch nicht genauer beschrieben wurde und dessen Sektionsprotokoll und Untersuchungsmaterial mir von Herrn Prof. E. Kaufmann in dankenswerter Weise zur Verfügung gestellt wurden.

---

[1]) Vergl. die jüngsten Mitteilungen von Tietze (l. c.), sowie auch ferner Lexer, «Über die Zysten der langen Röhrenknochen», Chirurgen-Kongress Berlin 1906 und Diskussion zu diesen Vorträgen.

Sektionsprotokoll. No: 502. 28. Septemper 1905.

F. Metzgerknecht, 46 Jahre alt. Länge 161. Gewicht 51, 92.

Klinische Diagnose. Sarcomatosis auf Carcinoma universale.

Anatomische Diagnose. Carcinoma oesophagi, metastases carcinoma tosae cordis, pleuræ et peritonei, diaphragmatis, pulmonis sin., glandularum peritracheal. et mesenterial., humeri et femoris utrinsque, pelvis, vertebræ thoracis III et lumbalis III, costarum, musc. psoas utriusque, cutis thoracis et abdominis. Oedema pulmonis dextri, atelectasis lobi inf. pulm. sin., Hydrothorax bilateralis, præsertim sin., Cholelithiasis et Cholecystitis chronica, Pachydermia et ulcera laryngis, Nephritis chronica. Kalkkonkremente in den Pyramiden. Anæmia gravis.

Zwerchfellstand. Rechts 6., links unterer Rand der 5. Rippe. Auf dem Jugulum wird bei Abnahme des Sternums ein kirschgrosser weisser Knoten sichtbar. Es liegen vor: Lungen, sich in der Mitte fast berührend, Herzbeutel fünffrankenstückgross.

In der linken Peurahöhle ca. 1000 cm^3 einer gelblichen etwas getrübten mit kleinen weissen Flocken vermischten Flüssigkeit. Linke Lunge frei beweglich. Rechte Pleurahöhle enthält ca. 150 cm^3 einer gelblichen etwas trüben Flüssigkeit. Rechte Lunge frei beweglich mit Ausnahme des medialen Lungenrandes, welcher durch einen gut kirschgrossen Tumorknoten mit dem Herzbeutel verwachsen ist.

Herz, 265 gr., von der Basis gegen die Spitze 10 cm. Linker Ventrikel ziemlich gut kontrahiert, rechter schlaff. Epicard zeigt am Rande des linken Ventrikels und an der hinteren Seite des rechten Ventrikels je ein linsengrosses Knötchen. Auf der Vorderseite des rechten Ventrikels eine ca. einfrankstückgrosse weisse glänzende Stelle. Aus dem linken Ventrikel entleert sich wenig Blut. Bei Herausnahme des Herzens entleert sich viel Blut und Cruor.

Rechter Vorhof. Endocard glatt, Herzohr ohne Inhalt, Tricuspidalis für drei Finger gut durchgängig. Klappengewebe zart, spiegelnd. Am Septum ein gelbbraunes Knötchen von Erbsengrösse, auf Schnitt gelblichweiss. Pulmonalklappen zart, Pulmonalis elastisch. Linker Ventrikel: Endokard glatt, im oberen Teil etwas verdickt, Aortenklappen zart, Aorta 7,5 Umfang. Intima stellenweise weisslich verfärbt, dick, besonders im Anfangsteil, Muskulatur besonders an der Spitze des Ventrikels dick (1 cm), ziemlich schlaff, auf Schnitt braunrot. Auf der Aussenfläche sichtbare Knötchen gehen bis ca. 1 cm in die Tiefe.

Halsorgane. Zungen- und Pharynx-Schleimhaut blass, graurot. Tonsillen mandelgross, auf Schnitt o. B., Schleimhaut des Oesophagus im ganzen ziemlich mazeriert, in dem oberen Teile zahlreiche Venen, im untersten Ende zahlreiche vom Tumor infiltrierte Lymphgefässe sichtbar, auch in der Wand zahlreiche Knötchen. An der Übergangsstelle zum Magen ist die Wand etwas infiltriert, Schleimhaut mazeriert, an zwei Stellen ca. erbsen-kirschgrosse flache Ulzerationen, in deren Umgebung einige weisse vom Tumor infiltrierte Stränge sichtbar sind. Schleimhaut an verschiedenen Stellen defekt. Kehlkopf: Epiglottis o. B. Beide Stimmbänder, im ganzen gerötet, zeigen pachydermische weisse Belege. In der linken Arygegend ein tief sich hineinerstreckendes Geschwür. Schleimhaut der Trachea gerötet.

Thyreoidea beiderseits taubeneigross, Parenchym gelbbraun, einzelne Kolloidknötchen.

Verschiedene Halslymphdrüsen vom Tumor infiltriert, auf Schnitt weiss, nicht sehr weich.

Pleura parietalis und visceralis namentlich der linken Seite von zahlreichen blassen, ziemlich weichen, grösseren und kleineren Tumorknötchen besetzt. Pleura sonst glatt.

Linke Lunge. Ober- und Unterlappen schlaff, wenig knisternd. Auf Schnitt ziemlich feucht, von grauroter Farbe, überall lufthaltig. Im Oberlappen verschiedene kleinere, leicht vorspringende körnige, etwas trockene Partien. Proben sinken im Wasser unter.

In der linken Lunge im Oberlappen ein erbsengrosser, derber Knoten; auf Schnitt zeigt er derbe fibröse Wand und kalkigen Inhalt.

Rechte Lunge. Pleura im ganzen glatt; Lunge sehr voluminös, an der Spitze einige lufthaltige grössere Blasen. Bronchial-Schleimhaut gerötet, o. B.; auf Schnitt Lungengewebe im Oberlappen graurötlich, im Unterlappen von dunkelbraunroter Farbe, zäh, feucht, im ganzen überall lufthaltig mit Ausnahme eines kleinen Bezirkes des unteren Randes des linken Unterlappen, der braunrot, luftleer ist. Gefässe auch in dieser Gegend o. B.

Ductus thoracicus o. B.

Im Abdomen liegen vor: Colon transversum, Leber, mässig aufgetriebene Dünndarmschlinge, Netz nach oben auf den Magen geschlagen.

Processus vermiformis mit mässig fettreichem Mesenteriolum, enthält Schleim und wenig Kot. Länge 5—6 cm. Schleimhaut o. B. In der Mittellinie ist unter dem Leberrand ein grosser Tumor fühlbar. Im kleinen Becken ca. 150 cm^3 einer trüben gelblichen Flüssigkeit, die mit grossen weissen Fetzen vermischt ist.

Magen ziemlich weit, enthält viel graugelbe Flüssigkeit. Schleimhaut mit reichlichem, zähem Schleim bedeckt, stellenweise diffus rot verfärbt, im Pylorusteil verdickt. Pyloruswand ziemlich dick, Schleimhaut gut auf Unterlage verschieblich (über die hintere Magenwand, vergl. unten!).

Gegen den Oesophagus hin in der Magenwand einige kirschkerngrosse Tumorknötchen. Pylorus und oberes Duodenum sind nach hinten hin an starren Tumormassen fixiert.

Duodenum. Schleimhaut o. B., gallig verfärbt; Ductus choledochus durchgängig.

Milz sehr schlaff. $14 \times 7{,}5 \times 3$. Gewicht 175 gr. Auf Schnitt Pulpa weich, ziemlich blutreich, Follikel undurchsichtig, Trabekel deutlich. Leber $30 \times 22 \times 9$. Gewicht 2028 gr. Oberfläche im allgemeinen glatt. An der Vorderfläche des rechten Lappens eine weisslich und rötlich verfärbte, etwas schwielige über fünffrankstückgrosse Partie. Auf Schnitt Farbe der Leber etwas blassbraun. In den grösseren Pfortaderästen einige Speckhautgerinnsel.

In der Gallenblase etwas trüber grauer Schleim und ein kleiner Stein; nirgends Tumorknoten.

Rechte Niere, ziemlich gross, blass graugelb, Kapsel gut abziehbar; auf Schnitt Rinde und Mark blass. Nierenbecken weit, dickwandig, enthält trübgelben, breiigen Inhalt und zahlreiche Kalkbröckel. Schleimhaut injiciert.

Rechte Nebenniere ziemlich klein, braun, central erweicht.

Linke Niere ebenfalls gross; schlaffe Fettkapsel enthält verschiedene Tumorknoten; fibröse Kapsel ziemlich festhaftend. Niere auf Schnitt blass, gelblichbraun, Rinde gleichmässig, sehr schwach abgegrenzt gegen die Pyramiden. Nierenbecken weit, wie rechts. Gewicht beider Nieren 388 gr.

Harnblase ziemlich klein, leer. Ureteren gut sondierbar. Schleimhaut blass, nur auf den Falten und ums Trigonum leicht injiciert.

Rectum: Schleimhaut blass, am Anus zahlreiche derbe Hæmorrhoidknoten mit roten Thromben gefüllt.

Prostata klein, o. B. Nirgends Tumorknoten.

Mesenterium enthält zahlreiche markige, weisse, weiche Tumorknoten. Die ganze Gegend des Pankreas ist von grossen, weissen Tumormassen eingenommen; dieselben reichen nach links bis gegen Milz und linke Niere, nach rechts ziehen sie sich längs der grossen Gallengänge gegen die Leber; die ganze Bursa omentalis ist ebenfalls von Tumormassen ausgefüllt. Das Pankreas ist im Schwanzteil deutlich gegen den Tumor abgegrenzt, von braungelber Farbe; der Ductus Wirsingianus ist in seinem ganzen Verlauf vollständig frei. In einem Bezirk des Kopfteils ist das Pankreas jedoch vom Tumor durchsetzt, keine scharfe Grenze; nur einzelne Acini erhalten, dazwischen diffuse Infiltration. Zahlreiche Pankreasfettnekrosen. Die grossen abdominalen Gefässe sind grösstenteils frei vom Tumor, obschon sie zum Teil fast völlig von demselben umwachsen sind; in der Vena cava inf. finden sich auf der Intima jedoch einige kleine Tumorexcrescenzen. — Die hintere Magenwand ist von aussen her stark krebsig infiltriert. An einer Stelle befindet sich in der Wand ein spaltförmiger mit etwas schleimigseröser Flüssigkeit gefüllter zystischer Raum.

Hoden und Nebenhoden beiderseits ziemlich atrophisch, Parenchym dunkelgraubraun. In beiden Musculi psoas zahlreiche kleinere und bis erbsengrosse, weisse Tumorknoten.

Penis kurz und etwas nach unten gebogen. Glans und Præputium o. B. Orificium urethræ sehr weit nach unten verlagert, eng. Urethra gut durchgängig. Aussen über dem Sacrum drei ca. 5 cts grosse decubitale Hautdefekte. In der Haut des Thorax und des Abdomens zahlreiche Knötchen fühlbar, von linsen- bis 20 cts Grösse, teilweise mit der Haut verschieblich. Abdomen im oberen Teil hart anzufühlen, im unteren Teil eher weich. Rechts vom Sternum, teilweise über demselben zwischen der 3. und 4. Rippe eine 5 cm lange Wunde, im unteren Teil bis ca. zur Hälfte verschlossen, im oberen Teil offen, breit mit hellbraunem Grund und mit einem haselnussgrossen gelblichen Knötchen. Die durch die Haut fühlbaren Knötchen sitzen teils auf den Rippen, teils in den Intercostalräumen in der Muskulatur.

Skelett: Sternum ist frei von Tumoren. In der Wirbelsäule im 3. Brust- und im 3. Lendenwirbel kirschgrosse weiche Tumormetastasen. An der inneren

Seite der rechten Beckenschaufel ein gut walnussgrosser Tumorknoten. Ähnliche Knoten an der Innenseite des Os pubis sin, beider Corpora ossis ischii und aussen auf der rechten Beckenschaufel. Hier auch eine zystische Metastase; auf der grauen Innenfläche der Wand derselben kleine weisse Tumorknötchen.

Das rechte Hüftgelenk vom Tumor durchbrochen, Knorpel des Gelenkkopfes usuriert, rauh. Auch die beiden Beckenschaufeln sind vollständig vom Tumor durchsetzt.

Rechter Humerus und beide Oberschenkelknochen weisen zahlreiche Metastasen auf. Sie sitzen zum Teil als markige Knoten im Mark, zum Teil sind sie zystisch umgewandelt; haben zum Teil glatte glasige Wand. Einzelne Sequester, die meisten zeigen eine Höhle, die mit Tumorgewebe ausgekleidet und vom demselben umgeben ist; auch im Periost zahlreiche Tumorknoten. — Die dritte rechte Rippe ist auf eine Strecke von ca. 3 cm vollständig durch Tumor ersetzt. In der Nachbarschaft, wo die Corticalis noch erhalten ist, sitzt der Tumor schon im Mark.

Schädeldach. 18, 0 × 15, 4. Gewicht 542. Links der Sagittalnaht bis zur Occipitalnaht sind sichtbar: ca 6 Knochendefekte von rundlicher Form, linsen- bis 10 cts Grösse, mit leicht zackigen Rändern. Weitere Defekte finden sich entsprechend dem oberen Rand des linken Os temporum am hinteren oberen Rand des Os parietale, sowie am Os occipitis. Rechts finden sich solche Defekte am oberen Rand des Parietale. Die Innenfläche des Schädeldachs zeigt entsprechend den vorgenannten Defekten ebenfalls kleine Knochendefekte von gleicher Beschaffenheit wie auf der Aussenfläche. Bei den genannten Defekten an der Parietoccipitalnaht haftet ein Teil der Geschwulstmasse fest an der Dura und dadurch entsteht bei Abnahme des Schädeldachs ein rundliches Loch in letzterem. Knochen gelblich, Tabula interna grauweiss, Gefässfurchen ziemlich tief.

Dura wenig gespannt, Gefässe stark injiciert; an der Aussenfläche wenige Knötchen, deren Lokalisation sie zu den schon genannten Knoten des Schädeldachs gehörig erkennen lässt. Die Innenfläche der Dura glatt, mit kleinen abwischbaren Blutungen. Im Sinus longitudinalis Cruor und Speckhaut. In dem Sinus der Basis viel Cruor und Speckhaut. Plexus chorioideus blass mit zahlreichen kleineren Blasen. In Seitenventrikeln wenig Flüssigkeit. Grosshirn mit wenigen kleinen Blutpunkten. Sonst o. B. Kleinhirn, Pons, Medulla oblongata o. B.

Resumieren wir in Kürze den Sektionsbefund, so handelt es sich um einen Fall von Knochenzystenbildung und karzinomatöser Erkrankung mehrerer Organe bei primärem Karzinom des Oesophagus. Das Karzinom sass im unteren Ende der Speiseröhre, wo zahlreiche vom Tumor infiltrierte Lymphgefässe und in der Wand zahlreiche Knoten sichtbar waren. An der Übergangsstelle zum Magen befanden sich an zwei Stellen flache

von weissen infiltrierten Strängen umgebene Ulzerationen. Dieser primäre Krebs hat zahlreiche Metastasen in andere Organe gemacht. Es finden sich ein apfelgrosser, derber Tumor im Oberlappen der linken Lunge, ein gelbbraunes Knötchen von Erbsengrösse am Septum des Herzens, zahlreiche kleinere und bis erbsengrosse weisse Tumorknoten in beiden Musculi psoas; von vielen kleineren und grösseren Tumorknötchen ist auch die Pleura viceralis und parietalis besetzt; auch die Haut des Thorax und Abdomens zeigt mehrere Knötchen. Ausserdem sind Hals und Mesenterialdrüsen von Tumormassen infiltriert und die ganze Gegend des Pankreas von grossen weissen Tumormassen eingenommen und das Pankreas selbst im Kopfteil vom Tumor durchsetzt, so dass nur einzelne Azini dazwischen liegen.

Was die Knochen betrifft, so finden wir kirschgrosse weiche Metastasen im 3. Brust- und im 3. Lendenwirbel. Ähnliche Knötchen zeigten das Os pubis sinistrum und beide corpora ossis ischii. Die Innenfläche der rechten Beckenschaufel trägt einen grossen Tumor; hier ist auch eine Zyste, auf deren grauer Wand kleine weisse Tumorknötchen sichtbar sind, zu bemerken. An dem mazerierten Becken präsentieren sich die Krebsmetastasen als Knochendefekte, deren Form und Verbreitung sehr mannigfach ist. Im allgemeinen sieht das Becken an manchen Stellen wie angefressen aus, wobei einige Defekte eine mehr oberflächliche Verbreitung haben, während die anderen mehr in die Tiefe des Knochens greifen, sodass nur eine durchsichtige Knochenplatte zurückbleibt, oder der Knochen sogar ganz perforiert ist. Stellenweise ist die Zerstörung in der Tiefe des Knochens mehr ausgedehnt, als an der Oberfläche und die Ränder des Defektes sehen unterminiert aus. Manchmal hat sich in der Dicke des Knochens eine Höhle mit verhältnismässig dünnen Wänden gebildet. Die einzelnen Höhlen zeigen vielfach grössere und kleinere Ausbuchtungen, von denen aus sich hie und da auch Gänge in die umgebende Knochensubstanz hineinverzweigen. Die Wände der Höhlen sind am mazerierten Präparat von einer zarten Spongiosa ausgekleidet und

fühlen sich rauh an. Die Beschaffenheit des Knochengewebes in der nächsten Umgebung der Höhlen zeigt im Vergleich zu dem übrigen Knochen keine bemerkenswerte Verschiedenheit. Der Sitz der Defekte entspricht den bei der Beschreibung des frischen Präparats erwähnten Knötchen. Auffallend sind auch Zerstörungen beider Fossae Acetabuli und der linken Beckenschaufel. Im übrigen weist das Becken keine Besonderheiten auf; nur an den beiden Corpora ossis ilei fallen zarte leistenartig hervorspringende Ostheophyten auf.

Zahlreiche Metastasen sassen im rechten Humerus, beiden Femurknochen und im Schädeldach. Die Spirituspräparate dieser Knochen und ihnen entnommene Gewebsteile bilden das Material, welches ich zur histologischen Untersuchung benützt habe. Das Bild, welches diese Knochen in bezug auf das Stadium der Degeneration und Erweichung bieten, ist ein durchaus verschiedenes. Hie und da sieht man ganz solide Tumorknoten, oder solche mit Spuren beginnender Erweichung. In den meisten Fällen ist aber die Degeneration so weit vorgeschritten, dass es schon zur Bildung zahlreicher Zysten gekommen ist. Aber auch diese Zysten, deren Grösse von Kirschkern- bis Walnussgrösse schwankt, differieren in ihrem äussern Aussehen, indem ihre Hohlräume entweder unmittelbar von Knochengewebe umgeben, oder, und das ist die Mehrzahl, von einem an Breite schwankenden Saum von gelblichweissem oder weissem Gewebe begrenzt sind. Bei den Zysten dieser letzteren Art sind die Wände bei manchen ganz glatt, bei anderen ragen in das Lumen Knötchen von verschiedener Grösse hinein, oder es gehen von der Wand Leisten oder feine Stränge oder Balken ab, welche die betreffende Zyste in einzelne Abteilungen teilen, oder nur durchziehen; in andern Zysten sieht man sequesterartige unregelmässige Knochenbröckel, vom Tumorgewebe durchsetzt, in das Innere hineinragen.

Im einzelnen ergiebt die makroskopische Untersuchung der genannten Knochen Folgendes[1]).

[1]) Die Beschreibung der Röhrenknochen bezieht sich auf den frontalen Längsschnitt.

Femur sinistrum. Die meisten Zysten sitzen in der oberen Epiphyse und im oberen Diaphysenende. Zuoberst liegen zwei Zysten an der Grenze zwischen Caput und Collum femoris, eine unter der anderen. Voneinander und vom benachbarten Knochen sind die Zysten durch gelblichweisses Gewebe getrennt, so dass sie eigentlich in einem soliden Tumor liegen. Die obere Zyste ist kirschgross, die untere ist etwas grösser und hat an der Wand einzelne vorspringende Leisten, welche die Höhle in kleinere Fächer teilen. Etwas lateral von diesen liegt eine Zyste, welche die mediale Seite des Trochanter major zerstört hat. Zwei weitere Zysten sitzen tiefer, schon im Femurschaft. Die eine, haselnussgrosse, liegt etwas näher zum Trochanter major, die andere, walnussgrosse, in der Knochenmarkhöle unter der ersteren. Im übrigen ist der Röhrenteil des Femur wenig verändert. Nur etwas oberhalb von der Mitte des Knochens fallen eine weisse Stelle, welche sich von dem sie umgebenden Knochenmark abhebt und unter ihr eine bohnengrosse Zyste von ovaler Form auf. Die Veränderungen der unteren Hälfte des Knochens bestehen nur in einer Zyste in der Corticalis, welche auch von gelblichweissen Gewebe umgeben ist. Der Knochen zeigt im Allgemeinen eine Verdickung der Rinde, welche besonders in dem Diaphysenteil auffallend stark ist. Spongiosa und Markhöhle zeigen keine makroskopisch sichtbaren Veränderungen.

Femur dextrum. Zwar lokalisieren sich hier die meisten Veränderungen auch in denselben Abschnitten, d. h. in der oberen Epiphyse und oberen Diaphysenende, aber im Gegensatz zum linken Femur sind hier auch die übrigen Teile des Knochens mehr von Geschwulstmassen okkupiert. Zwei Zysten finden sich im Caput fermoris. Sie liegen eine unter der andern; beide zeigen an ihren Wänden vorspringende Knötchen und Leisten, was besonders in der oberen Zyste ausgesprochen ist, während die untere mehr glatte Wände hat. Die grösste Veränderung zeigt die Gegend des Trochanter major, in welchem und etwas unterhalb von welchem drei grosse Zysten sitzen, (Fig. 1). Zwei von

ihnen, die grösseren, liegen auf einer vertikalen Linie und die dritte neben der unteren, medial von ihr. Voneinander sind diese drei Zysten nur durch weiches Gewebe getrennt. Doch grenzt die obere direkt an den Knochen, während die beiden unteren von gelblichweissem Gewebe ausgekleidet resp. umgeben sind. Die obere Hälfte des Femurschaftes ist der Sitz mehr solider Metastasen, und zwar liegt ein ganz solider markiger Tumor von weisslicher Farbe in der Mitte der Knochenmarkhöhle und ferner etwas nach unten von diesem ein walnussgrosser Knoten, welcher teils in der Corticalis, teils in der Markhöle sitzt und schon Spuren beginnender Erweichung zeigt. Ausserdem befinden sich im Schaft auch Zysten, von welchen eine kirschkerngrosse unter dem Trochanter minor in der Corticalis liegt und von glasigem, gelblichweissem Gewebe umgeben ist; zwei weitere finden sich in der unteren Hälfte des Schaftes (Fig. 2). Die beiden letzteren verbreiten sich teilweise in der Kortikalis, teilweise ragen sie aber auch in das Knochenmark hinein. Endlich ist noch eine Zyste, deren Wände mit Knötchen besetzt sind, im Bereich des Epicondylus medialis zu bemerken. Spongiosa und Markhöle sind ohne makroskopische Veränderungen.

Humerus dexter zeigt zwei mehr als bohnengrosse Zysten von ovaler Form. Die eine liegt im Gebiet des Collum chirurgicum (Fig. 3) und hat zahlreiche Knötchen an ihrer Wand, die andere, in der Mitte der Diaphyse gelegen, besitzt eine mehr glatte Wand. Ausserdem ist noch ein Knochendefekt in der Fossa olecrani zu bemerken. Substantia compacta ist verdickt. Spongiosa und Mark ohne makroskopisch nachweisbare Veränderungen.

Das Schädeldach zeigt eine grosse Anzahl von Defekten, weche entweder die ganze Dicke des Knochens einnehmen, oder die Tabula externa oder die interna intakt gelassen haben. Grösstenteils ist aber der Knochen in seiner ganzen Dicke zerstört und der entstandene Defekt bildet im Knochen ein mehr oder weniger rundliches Loch, dessen Lumen manchmal mit graugelben Massen gefüllt ist (Figg.

4 u. 5). Diese Defekte lokalisieren sich hauptsächlich an den Suturae sagitalis und lambdoidea oder in der Nähe derselben, obwohl auch andere Bezirke des Schädeldaches nicht verschont geblieben sind.

Die mikroskopische Untersuchung der von den Metastasen betroffenen Organe zeigt, dass die Metastasen aus Komplexen sehr polymorpher epithelialer Zellen von verschiedener Grösse bestehen, einem Plattenepithelkarzinom mit ausserordentlicher Polymorphie entsprechend. Die Kerne der Zellen sind rund, verschieden gross, färben sich sehr intensiv und zeigen zahlreiche Kernteilungsfiguren. Die Verteilung des Bindegewebes ist nicht überall gleichartig: teilweise liegen Epithelzapfen in mächtigen Zügen vom Bindegewebe eingeschlossen, zum Teil tritt letzteres bedeutend zurück, oder ist ganz verschwunden. In spezie weisen die Hautmetastasen konzentrisch geschichtete Perlen auf, welche so zahlreich sind, dass sie das mikroskopische Bild in auffallender Weise beherrschen. Im Pankreas sieht man an einigen Stellen Zystchen, welche vom Bindegewebe umgeben sind und in ihrem Lumen Detritusmassen, manchmal auch erkennbare Krebszellen mit schlecht färbbarem Protoplasma und Kern enthalten.

Das mikroskopische Bild der aus den Wandungen zweier Zysten des linken Femur entnommenen Partien, zeigt Folgendes. Die Krebszellnester sind in ein faseriges Bindegewebe, welches in bezug auf seinen Zellreichtum von verschiedenem Charakter ist, eingelagert; während es an von den Krebszellnestern entfernten Stellen zellarm, faserig ist, wird es in der Nähe des Krebses meist zellreicher. In der nächsten Umgebung der Krebszellen gewinnt es einen so zellreichen Charakter, dass es fast an ein Sarkom erinnert; seine Zellen mit unregelmässig gestalteten Kernen sind längsgestreckt und entweder unregelmässig durcheinander gelagert oder in Reihen geordnet. Der Zellreichtum des Bindegewebes an einzelnen Stellen der Präparate ist ein so ausgesprochener, dass nur die andersartige Tingierung der Krebszellen und ihr Epithelcharakter eine Scheidung von

Karzinomgewebe und zahlreichem Bindegewebe ermöglichen. Zu bemerken ist noch, dass sich ganze Züge von Bindegewebszellen zwischen die Krebszellen hineinbegeben.

Ungefähr dasselbe Bild liefern die Präparate, welche soliden Metastasen entnommen wurden. Auch hier ist die eigentümliche Verteilung des Binde- und Krebsgewebes zu sehen: nur finden sich hier verhältnismässig zahlreiche Kernteilungsfiguren, ein Zeichen, dass das Karzinomgewebe in lebhaftem Wachstum begriffen ist.

Ausserdem untersuchte ich noch einige Zysten zusammen mit dem sie umgebenden Knochen. Es wurden Knochenstücke aus der erkrankten Gegend des Schädeldaches entnommen und durch ein Gemisch von 1000 cm^3 Alkohol, 70 %, 2,5 Natri chlorati und 90 cm^3 Salpetersäure entkalkt. Von diesen Zysten möchte ich zwei ausführlich beschreiben. Die eine von ihnen schliesst in ihrem Lumen einen grossen Sequester ein, welcher nur an einer Stelle mit der Wand in Verbindung steht, die andere hat mehr glatte Wände und nur an einer Stelle prominiert ein kleines Knötchen in das Lumen hinein. Die mikroskopische Untersuchung dieser beiden Zysten zeigte als Gemeinsames, dass die Krebszellen in ihnen nirgends direkt an die Knochensubstanz angrenzen, sondern dass sich überall zwischen Knochen und Krebsgewebe eine Bindegewebsschicht vorfindet. Dieses Bindegewebe zeigt dieselbe Verschiedenartigkeit seiner Struktur, wie wir sie oben geschildert haben, d. h. hier wie dort haben die unmittelbar an die Krebszellen angrenzenden Teile zellreichen Charakter, während entfernter gelegene eine zellärmere, mehr faserige Beschaffenheit aufweisen. Dementsprechend sehen wir in der sequesterlosen Zyste deutlich, dass dem ihr Lumen nächst auskleidenden schmalen Saum karzinomatösen, mit Krebsperlen durchsetzten Gewebes eine Schicht zellreichen Bindegewebes anliegt; je mehr nach auswärts, desto ärmer an Zellen wird das Bindegewebe, sodass sein an den Knochen grenzender Teil schon ganz faserigen Charakter trägt. Die andere Zyste zeigt keinen solchen direkt das Lumen begren-

zenden aus Karzinomzellen bestehenden Saum. Ihre Wände, sowohl als auch der fast die ganze Höhle einnehmende Sequester betehen aus Bindegewebe. Karzinomzellenkomplexe, manchmal auch einzelne Krebszellen finden sich nur vereinzelt hier und da im Bindegewebe eingebettet. Sie zeigen an der Peripherie längs gestreckte sehr schmale Zellen, die das Karzinomgewebe scharf von dem umgebenden Bindegewebe abgrenzen. Im Inneren der grösseren Karzinomkomplexe liegen zahlreiche Perlen, sowie auch Stellen, an denen das Gewebe von Lücken durchsetzt ist und Zellen mit beginnender Vakuolenbildung sowie zerfallende Zellen ohne Kerne aufweist. Diese Stellen sind wohl als Stätten des beginnenden Zerfallprozesses, welcher im weiteren Verlauf zur Zystenbildung führte, aufzufassen.

Was das Knochengewebe betrifft, so konnte man an einzelnen Stellen Reste von toter Knochensubstanz, welche keine Knochenkörperchen mehr enthält, sehen. Dieser Befund hat vielleicht Beziehung zu den an einigen Präparaten gefundenen Thromben, welche teilweise aus roten und farblosen Blutkörperchen, zum Teil aus Fibrin bestehen, zuweilen auch mehr homogene, hyaline Beschaffenheit zeigen. Es wäre wohl gestattet hier einen Zusammenhang anzunehmen, indem die vielfachen Gefässverschlüsse die Nekrose des von Krebsmassen durchsetzten und dazu noch von einer fibrösen Osteomyelitis okkupierten Gewebes begünstigen mussten.

Der angrenzende Knochen ist auch nicht ohne Veränderungen geblieben. Man sieht stellenweise, dass mehrkernige Riesenzellen sich unmittelbar an den Knochen anlagern und dass das Knochengewebe an diesen Stellen kleine Ausfräsungen hat, von welchen die Knochenbalken manchmal dicht besetzt sind. Die Riesenzellen sind von verschiedener Form, häufig etwas in die Länge gezogen, liegen in Haufen von 5—10 Zellen oder in Reihen angeordnet. Die Zahl der Kerne schwankt zwischen 5—15. Die Kerne sind hell, umso intensiver ist die Färbung der Kernkörperchen. Es handelt sich also hier um lakunäre Resorption

des Knochens, was auch den Beobachtungen entspricht, nach welchen der Knochenschwund bei Krebs meistenteils nicht direkt durch Krebszellen, sondern durch Howshipsche Lakunen und Osteoklasten stattfindet. Zuweilen sieht man auch auf der einen Seite des Balkens lakunäre Resorption des Knochengewebes, während auf der andern lebhafte Neubildung von Knochensubstanz stattfindet. Doch ist dieser letzte Prozess vorherrschend; dabei bleibt die Neubildung des Knochens auf die nächste Umgebung der Zyste beschränkt und verbreitet sich nicht auf die von der Zystenwand weiter entfernteren Partien. In dem Bezirk, wo Knochenbildung stattfindet, zeigen die Knochenbalken bei Haematoxylin-Eosinfärbung folgende Abweichungen vom normalen Verhalten. Die zentrale Partie der Knochenbalken ist rot gefärbt, von deutlicher lamellärer Struktur und weist verhältnismässig wenig Knochenkörperchen auf. Diesem alten Knochengewebe lagert sich neugebildeter Knochen an, welcher infolge seines Reichtums an mit Haematoxylin sich färbenden Knochenkörperchen mehr blau aussieht. Diese Knochenkörperchen haben im Vergleich zu denen des alten Knochens eine viel plumpere Form und sehr zahlreiche Ausläufer; ihre Anordnung ist sehr unregelmässig. Auch grosse haufenweise, unregelmässig geordnete Ansammlungen von Osteoblasten an der Peripherie der Balken liefern den sicheren Beweis, dass hier energische Knochenneubildung stattfindet.

Die anderen untersuchten Zysten haben alle in ihrem Lumen Sequester und weisen mehr oder weniger dieselben Befunde, wie die obigen auf. Abweichungen sind nur durch verschiedene Stadien des Degenerationsprozesses bedingt.

Es erübrigt noch auf die mikroskopische Beschaffenheit des Knochenmarkes näher einzugehen. Sowohl an den beschriebenen Präparaten als auch an dem linken Femur entnommenen Partien des Knochenmarks tritt es deutlich hervor, dass das Mark fibrösen Charakter hat. In der Nähe der Krebsmetastasen ist es ganz dichtes faseriges Bindegewebe, aber auch in einiger Entfernung vom Karzinom bestehen

die Maschen des Knochenmarkes aus feinen Fibrillen und sind ungefähr so breit, als die Lücken zwischen ihnen weit sind. Auffallend ist es auch, dass die zelligen Bestandteile des Knochenmarkes nur in sehr geringer Zahl zu finden sind.

Alle diese mikroskopischen Befunde berechtigten uns zu der Annahme, dass es sich im gegebenen Fall um eine interessante Kombination regenerativer Prozesse an den Knochen und Bindegewebswucherung im Mark mit degenerativen Vorgängen im Karzinomgewebe handelt, deren Resultat die zahlreichen Zysten sind. Vorgänge ersterer Art, d. h. Knochenneubildung und Bindegewebswucherung sind in der Literatur bei Knochenkarzinom öfters beschrieben und es hat das Auftreten dieser Prozesse bei Krebsmetastasen auch die Veranlassung gegeben von einer besonderen Form des Knochenkrebses, der sog. Osteoplastischen Karzinose zu sprechen. Die Erklärung der dabei zu Tage tretenden Erscheinungen ist wohl in Reaktionsvorgängen zu suchen, mit welcher der Knochen auf den Reiz von Seiten des fremden Gewebes antwortet. v. Recklinghausen stellt diese Erweichung der schon erwähnten Bindegewebswucherung bei Ostititis fibrosa und gewissen Formen von Osteomalazie gleich und vergleicht die allen diesen Prozessen gemeinsame Reaktion von seiten des Knochens mit der zystischen Induration der Milz, der Niere und mit elephantiastischen Verdickungen im Anschluss an eine venöse Stauung und variköse Dilatation. Es ist möglich, dass diejenigen Momente, welche bei Ostitis fibrosa und Osteomalazie wirksam sind, nämlich mechanische und statische Reize, hier mehr in den Hintergrund treten und dass man vielleicht mehr Gewicht auf die lokalen Zirkulationsstörungen, Thrombosierung der Gefässe legen muss. Durchaus wahrscheinlich ist es aber, dass neben diesen Momenten auch noch «gewisse chemische Veränderungen der Gewebssäfte»[1]) eine Rolle spielen. Dieser Ansicht hat Ziegler Ausdruck gegeben und die Bindegewebswucherung,

[1]) Ziegler. Über Proliferation, Metaplasie und Resorption des Knochens. V. A. 73. 1901.

welche «in einem Falle bei Knochenkrebs so stark war, dass die Krebszellen sehr in den Hintergrund treten», als progressive Ernährungsstörungen im Knochen, «dessen Zellen noch nicht ausgelebt haben, sondern im vollen Besitz des Proliferationsvermögens sind»[1]), angesprochen.

Wenden wir uns nun zu den degenerativen Vorgängen, deren Endergebnis die oben beschriebenen Zysten darstellen. Schon das makroskopische Bild der Zysten, die verschiedene Beschaffenheit ihrer Wände, welche teils glatt, teils mit Leisten und Knötchen bedeckt sind, zeigt, dass wir es hier mit verschiedenen Stadien der Zerstörung früher soliden Gewebes zu tun haben. Auch die mikroskopische Untersuchung bestätigte das und zwar insofern, als sie die Lokalisation des Zerstörungsprozesses im Karzinomgewebe ergab. Wir sahen, dass letzteres an einigen Stellen degenerative Erscheinungen an den Zellen, Schwund ihrer Kerne und auch kleine Lücken mit Detritusmassen zeigte. Die oben erwähnte Thrombosierung der Gefässe muss man wohl als lokale Ursache der Erweichung ansehen, aber wenn wir berücktichtigen, dass auch die Pankreasmetastasen solche Erweichungsprozesse aufweisen, so ist es vielleicht möglich den Schluss zu ziehen, dass das betreffende Karzinom überhaupt eine gewisse Neigung zur Erweichung hatte. Ohne verallgemeinernde Schlüsse ziehen zu wollen, möchte ich hier an einen von Kaufmann[2]) publizierten Fall von Zystenbildung in der Leber bei primärem Plattenkrebs des Oesophagus erinnern. Herr Prof. Kaufmann zeigte mir ausserdem, was ich hier erwähnen darf, ein ferneres Präparat einer Leber bei verhornendem Plattenepithelkrebs des Oesophagus (Sekt. 278, 1904), wo mehrere faustgrosse zystische Metastasen zu sehen sind.

Zusammenfassend könnten wir also sagen, dass es sich in unserem Falle um Zysten handelt, welche aus einer Erweichung von Metastasen eines Plattenepithelkarzinoms entstanden. Somit steht also die Erkrankung, welche in diesem

---

[1]) ibidem.

[2]) Lehrbuch, III. Aufl. S. 545.

Fall zur Zystenbildung führte in einer Reihe mit denjenigen, bei welchen Knochenzysten als Erweichungsprodukte der verschiedenen Neubildungen auftreten. Aber der Umstand, dass der Erweichungsboden Karzinomgewebe ist, macht diesen Fall seiner Seltenheit wegen besonders interessant. Die meisten Publikationen, welche sich mit Knochenzysten beschäftigen, betreffen Fälle von Zysten, die sich aus Sarkomen, Chondromen, Fibromen, Osteofibromen und Myxomen entwickelten. Nur im Lehrbuch der speziellen pathologischen Anatomie von Kaufmann und in der allgemeinen Chirurgie von Hildebrand haben wir Hinweise auf die Möglichkeit einer karzinomatösen Ätiologie gefunden. Sonst ist es uns nicht gelungen, irgend welche Angaben oder gar genauere Mitteilungen von zystischen Krebsmetastasen im Skelett aufzufinden. Indem vorliegender Fall somit einen Beitrag zur Kasuistik der Knochenzysten bildet, verdient er unsere Aufmerksamkeit umsomehr, als er eine bisher wenig in Betracht gezogene und untersuchte Pathogenese betrifft.

Vorliegende Arbeit ist auf eine Anregung von Herrn Prof. E. Kaufmann entstanden. Es ist mir eine angenehme Pflicht Herrn Prof. Kaufmann für die liebenswürdige Überlassung des Untersuchungsmaterials und die mir gewährte freundliche Unterstützung meinen ergebensten Dank auszusprechen.

Literatur.

Boström. Zur Pathogenese der Knochenzysten. Festschr. d. 56. Vers. deutsch. Naturforsch. u. Ärzte. Freiburg. 1883.

Courvoisier, Walter. Prostatakarzinom. J. D. Basel. 1901.

Deuchler. Über Karzinose der Knochen. J. D. Freiburg 1893.

Glimm. Zur Atiologie adenomverdächtiger Zysten der langen Röhrenknochen. D. C. f. Chir. Bd. 80. 1905.

Grunert. Über pathologische Frakturen. D. Z. f. Chir. (Sonderabdruck).

Haberer. Zur Kasuistik der Knochenzysten. Arch. f. Klin. Chir. 76. 1905.

Heinecke. Ein Fall von multiplen Knochenzysten. B. B. Bd. 40. 1903.

Hildebrand. Allgemeine Chirurgie. Berlin 1905.

E. Kaufmann. Lehrbuch der speziellen pathologischen Anatomie. 3. Auflage. Berlin 1904.

Derselbe. Pathologische Anatomie der malignen Geschwülste der Prostata, in Socin-Burckhardt, Erkrankungen der Prostata. Dtsch. Chir., Lieferung 53, 1902.

Kehr. Über einen operativ behandelten Fall von Knochenzysten des Oberschenkels. D. Z. f. Chir. Bd. 43, 1896.

Koch. Über Knochenzysten in den langen Röhrenknochen. Arch. f. Klin. Chir. Bd. 68, 1902.

König. Über das zystische Enchondrofibrom und die solitären Zysten der langen Röhrenknochen. Arch. f. Klin. Chir. Bd. 56, 1898.

Leutzinger. Die Knochenmetastasen bei Krebs. J. D. Zürich 1886.

Miessner. Zur Pathogenese der Knochenzysten. J. D. Erlangen 1880.

Matsuoka. Über Knochenresorption durch maligne Geschwülste. Deutsche Zeitschr. f. Chirurgie. Bd. 73, 1904.

Mönckeberg. Über Zystenbildung bei Ostitis fibrosa. Verhndl. d. path. Ges. 1904.

v. Muralt. Über verschiedene Formen der Knochenresorption durch Metastasen der malignen Tumoren. J. D. Zürich 1901.

v. Recklinghausen. Die fibröse oder deformierende Ostitis, die Osteomalazie und die osteoplatische Karzinose in ihren gegenseitigen Beziehungen. Festschrift f. R. Virchow. Berlin 1891.

Schafstein. Über einen Fall von Mammakrebs mit Knochenmetastasen. J. D. München 1889.

Schlange. Ein Fall von Knochenzysten der Tibia. Arch. f. klin. Chir. Bd. 36, 1887.

Derselbe. Zur Diagnose der solitären Knochenzysten. Arch. f. klin. Chir. Bd. 46, 1893.

Schmidt, M. B. Allgemeine Pathologie und pathologische Anatomie der Knochen. Separatabdruck aus den Ergebnissen d. allg. Pathol. und pathol. Anat. Jahrgang IV über 1900, erschienen 1902.

Schönenberger. Über Osteomalazie mit multiplen Riesenzellensarkomen und multiplen Frakturen. Virchow's Archiv, Bd. 165, 1901.

Schuchardt. Die Krankheiten der Knochen und Gelenke. Deutsch-Chirurgie. Lief. 28, 1899.

Virchow R. Über die Bildung von Knochenzysten. Monatsber. die Acad. d. Wissenschaften. Berlin 1876.

Derselbe. Onkologie 2.

Volkmann. Krankheiten der Knochen. Pitha-Billroth, Chirurgie II. 2. Aufl. 1872.

Ziegler. Über die subchondralen Veränderungen der Knochen bei Arthridis deformans und über Knochenzysten. Virchow's Archiv, Bd. 70, 1877.

Derselbe. Über Proliferation, Metaplasie und Resorption des Knochens Virchow's Archiv 73, 1878.

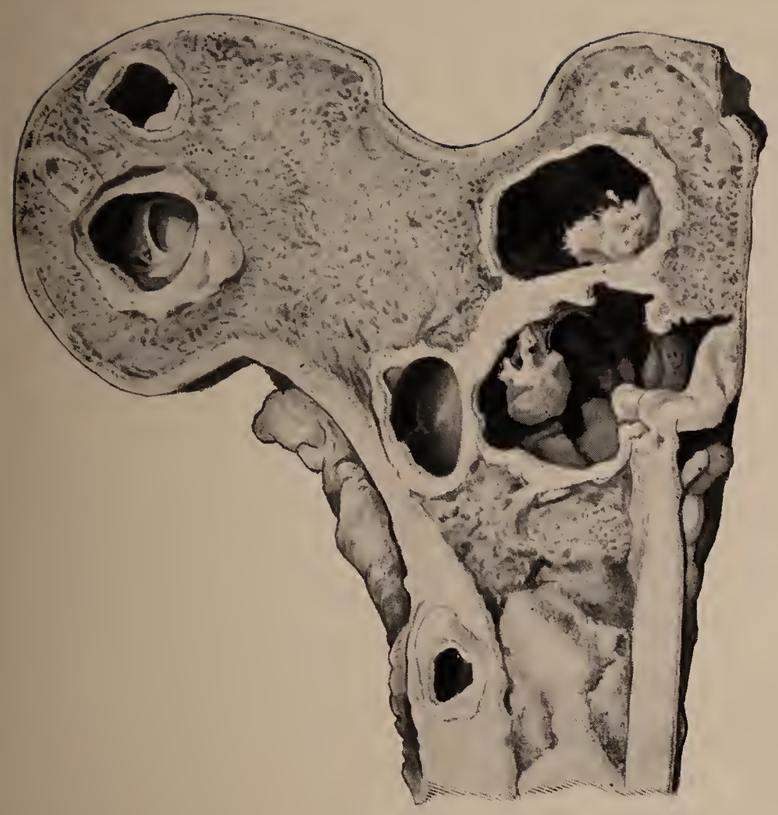

Fig. 1.

Oberer Teil des **Femur dextrum.** Zysten von einem weissen Saum umgeben; in einigen von ihnen Knötchen und sequesterartige Vorsprünge. Im Markraum des Schaftes solide Tumormassen (hell).

Fig. 3.

Humerus dexter. Zyste, in deren Umgebung die Knochensubstanz von Tumor durchsetzt ist.

Fig. 2.

Unterer Teil des **Femur dextrum.** Solides Tumorgewebe (hell). Drei Zysten, in der oberen vorspringende Knötchen.

Fig. 4.

Aus der linken Hälfte des **Schädeldachs.** Defekte an den Suturæ lambdoidea und squamosa, teilweise von Karzinomgewebe eingenommen.



Fig. 5.

Zwei Zysten aus dem **os parietale sin.**